



O Exame Neurológico

1. Avaliação dos nervos cranianos

I	Sensibilidade olfatória
II	Acuidade visual , campo visual, fundoscopia
III, IV, VI	Pupilas (tamanho, forma , simetria , convergência). Reflexo foto-motor. Motilidade ocular extrínseca, mirada, sácades, nistagmo. Reflexo óculo-vestibular
V	Reflexo córneo-palpebral, sensibilidade da face, motricidade da mandíbula e reflexo mandibular
VII	Motricidade da face
VIII	Acuidade auditiva, Rinne, Weber , prova calórica
IX, X	Deglutição, fonação, elevação do palato, reflexo do vômito
XI	Motricidade do esternocleidomastoídeo e trapézio
XII	Motricidade da língua, trofismo e fasciculação

2. Reflexos axiais da face

Reflexo mandibular , reflexo oro-orbicular, reflexo glabellar, reflexo palmo mentoniano

3. Longas vias:

3.1.1 Reflexos profundos: estiloradial (C5-6), bicipital (C5-6), tricpital (C6-8), peitoral, flexor dos dedos (C8-T1), aquileu (S1-2), patelar (L3-4), adutor (L2-4). Gradação: 0- arreflexia, 1 hipo, 2 normo 3 hiperreflexia, 4 clônus esgotável, 5 clônus inesgotável

3.1.2. Reflexos superficiais: Hoffman, cutâneo plantar (se extensor, sinal de Babinski), cutâneo abdominal superior, médio e inferior.

3.2. Tônus

3.3 Trofismo

3.4 Força muscular: deltoide (C5-6), bíceps (C5-6), tríceps (C5-8), extensão/flexão do punho (C6-7), extensão/flexão dos dedos (C7-T1), ileopsoas (L2-4), quadríceps (L2-4), bíceps femoral (L5-S2), tibial anterior (L4-5), tríceps sural (L5-S2), flexor/extensor dos dedos, eversão e inversão do pé(L5-S1). Gradação (MRC)- 0 sem contração, 1 contração sem deslocamento, 2 desloca o segmento , 3 vencer a força da gravidade, 4 vence alguma resistência, 5 força muscular normal

3.5 Sensibilidade: superficial (tátil e dolorosa), profunda (vibração e posição)

4. Marcha e equilíbrio (Teste de Romberg)

5.Coordenação

Provas index -nariz, index- nariz- index, movimentos alternados das mãos, rechaço, calcanhar-joelho- crista da tibia

6. Pesquisa álgica e rigidez de nuca

Sinais de Kernig, Brudzinski, Lasegue

7. Avaliação da fala e da linguagem

Modo de expressão, velocidade de discurso, ressonância e prosódia (variações no tom, ritmo e pronúncia). Compreensão auditiva, fluência, nomeação, repetição e escrita


8 Avaliação do estado e nível de consciência

Escala de coma de Glasgow

Abertura ocular	Não abre os olhos	1
	Abertura ocular à dor	2
	Abertura ocular ao chamado	3
	Abertura ocular espontânea	4
Melhor resposta verbal	Não fala	1
	Emite sons	2
	Fala palavras	3
	Desorientado, fala frases	4
	Orientado	5
Melhor resposta motora	Não movimentação	1
	Descerebração	2
	Decorticação	3
	Flexão inespecífica	4
	Localiza dor	5
	Obedece comandos	6

Mini Mental

Orientação temporal Ano, dia, mês, dia da semana, hora	5
Orientação espacial Estado, país, cidade, bairro, rua	5
Registro Vaso, carro, tijolo	3
Calculo 100-7, 93-7, 86-7, 79-7, 72-7	5
Evocação	3
Nomeação Relógio, caneta	2

Repetição Nem aqui nem ali nem lá	1
Comando verbal Pegue o papel com a mão direita, dobre-o e coloque-o no chão	3
Comando escrito "Feche os olhos "	1
Escrita Escreva uma frase	1
Desenho 	1

FECHE OS OLHOS



J. G. ROSENBAUM POCKET VISION SCREENER

95

distance
equivalent
 $\frac{20}{800}$

874


Point
Jaeger $\frac{20}{400}$

2843

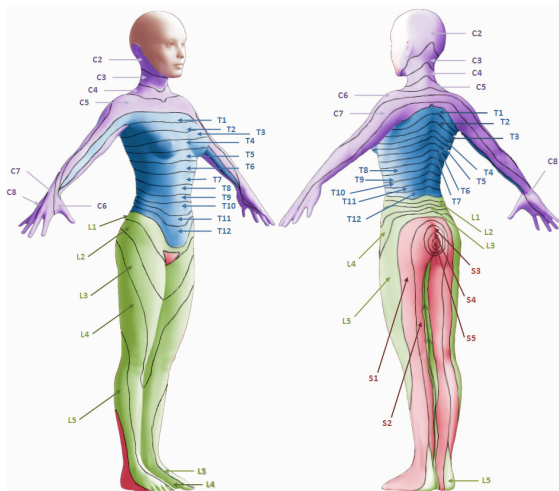
26 16 $\frac{20}{200}$ 638 E W E X O O 14 10 $\frac{20}{100}$ 8 7 4 5 E M W O X O 10 7 $\frac{20}{70}$ 6 3 9 2 5 M E E X O X 8 5 $\frac{20}{50}$ 4 2 8 3 6 5 W E M O X O 6 3 $\frac{20}{40}$ 3 7 4 2 5 8 E W E X X O 5 2 $\frac{20}{30}$ 9 3 7 8 2 6 W M E X O O 4 1 $\frac{20}{25}$ 4 2 8 7 1 3 E M W O O X 3 1+ $\frac{20}{20}$

Card is held in good light 14 inches from eye.
Record vision for each eye separately with
and without glasses. Presbyopic patients
should read thru bifocal segment. Check
myopes with glasses only.

PUPIL GAUGE



Dermátomos



J. ROBERTO